

海峡メッセ下関の 20 周年記念会場にパネル展示をしました 2016.7.17



左:海峡ゆめタワーの「ゆめたん」 下:パネル展示



平成 28 年 7 月 17 日から 18 日まで、海峡メッセ下関の 20 周年記念イベント会場に、「特発性大腿骨頭壊死症を知ってください」という内容のパネル展示をしました。

今回、強調したのは患者の私たちが日常生活や仕事などのどんな場面で困っているか、その「声」です。

患者の声

痛み；痛いときは全く動けない。寝ていても痛くて目が覚める。毎日が痛みとの闘い。

周囲の理解；病気自体、知られていない。外見でわからない。

日常生活に痛みが付きまとうことがどれだけ苦痛か、わかってもらえない。

動作の困難；座ってしまうと立ち上がれない。階段が無理。トイレが不自由。

靴下を自分ではけない。長距離は歩けない。

就労制限；元の仕事ができず、戻れない。失業したが、今の体の状態では仕事がない。

社会参加制限；地域行事や、子供の学校行事に参加できない。買い物に行かれない。

治療方法の迷い；若いので人工関節にしたくない。何度も手術したくない。

イベントのメインは国際交流ですが、市内の福祉活動団体も参加可、ということで場所をお借りしました。



残念ながら、ステージの下手のところになり、出演者が待機する場所になってしまい、一般の方が近づきにくい状態になってしまいました。逆に、出演者の皆さんが待っている間に読んでいただけるというメリットはあったと思います。

メタル・オン・メタル（金属対金属）人工股関節合併症：日本人工関節学会より

メタル・オン・メタル（金属対金属）の人工股関節の方へ

人工股関節の方、定期的な受診はしていますか。何か違和感や痛みなど気になることはありませんか？

少し前になりますが、2月29日に日本人工関節学会金属対金属人工股関節合併症調査委員会が出した治療指針です。ちょっと難しい話ですが、大切なことですので、表を見ながらお読みいただければと思います。(medical tribune より引用)

Metal-on-Metal (MoM) 人工股関節置換術 (THA) は金属摩耗粉が原因で局所的に組織毒性を有することが知られており、偽腫瘍や組織壊死などの金属摩耗粉に起因する不具合は ARMD (adverse reaction to metal debris) と総称されています。

日本人工関節学会が作成した ARMD の診療指針を紹介します。(PDF 資料がありますのでご希望の方はご連絡ください。) ※Metal-on-Metal=金属対金属

ステム型 MoM 人工股関節で高い ARMD 発生率

人工股関節の不具合としてポリエチレン摩耗や脱臼が挙げられるが、これらのリスク減少を期待して 28mm 骨頭径の MoM 摺動部を有する人工股関節が開発された。その後、MoM 表面置換型人工股関節 (MoM-HR) , 続いてステム型 MoM 人工股関節が開発されたが、MoM THA 術後に発生する ARMD が課題となっていた。

海外では MoM-HR に比べステム型 MoM 人工股関節で ARMD 発生率が高いと報告されている。一方、国内では同学会金属対金属人工股関節合併症調査委員会が 2012 年に行った ARMD の全国的な疫学調査によると、ARMD 発生数はステム型 MoM 人工股関節で 1 万 2,961 関節中 160 関節 (1.2%) , MoM 表面置換型人工股関節で 606 関節中 3 関節 (0.5%) であった。

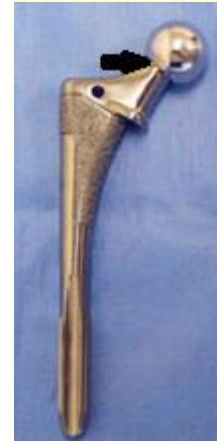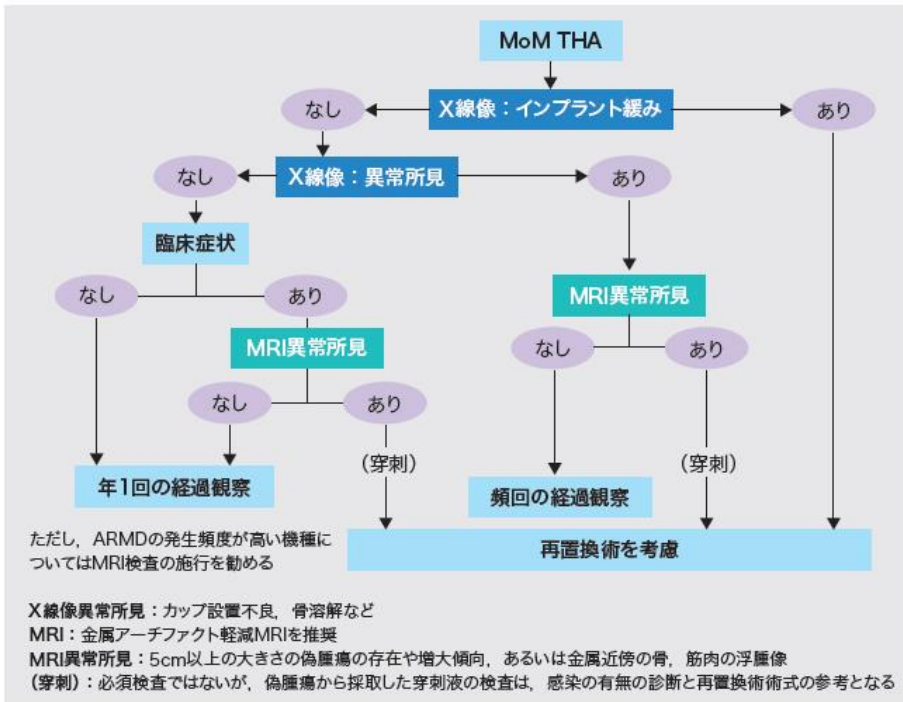
Co, Cr のイオン濃度 7 μ g/L 以上がカットオフ値

血清金属イオン濃度については「MoM 人工股関節の摩耗や ARMD の程度とは必ずしも相関しないが、血清コバルト (Co) や血清クロム (Cr) 濃度 7ppb (7 μ g/L) 以上がカットオフ値と考えられており良い指標となる。20ppb 以上では、神経障害や腎障害などを引き起こす可能性があり注意が必要だ」と指摘。

X 線像と MRI で判断

X 線像でインプラントに緩みがある場合は再置換術を考慮、ない場合はカップ設置不良や骨溶解などの異常所見の有無を確認する。異常所見がある場合は、MRI を施行し「5cm 以上の大きさの偽腫瘍の存在や増大傾向あるいは金属近傍の骨、筋肉の浮腫像」が確認されれば再置換術を考慮する。MRI でこのような所見が見られない場合は頻回の経過観察にとどめる。

図. MoM THA術後合併症の診療アルゴリズム



(日本人工関節学会金属対金属人工股関節合併症調査委員会提供)

※trunnion トラニオン

一方、X線像で異常所見がない場合は「臨床症状の有無を確認し、ない場合は年1回の経過観察を行う。ある場合はMRIを施行し、異常所見が認められれば再置換術を考慮する。MRIで異常所見が認められない場合は、年1回の経過観察とする」。

ARMDは、MoM摺動面摩耗やtrunnion部腐食によるCoCrイオンや金属粉によって誘発されている可能性が高い。そのため、ARMDに対する再置換術では、摺動面の交換（metal-on-polyethyleneかceramic-on-polyethyleneに交換）や腐食したtrunnionに対する対応が必要。

市民公開講座は11月13日(日)14:00~16:00 海峽メッセ下関 801会議室にて開催されます。

講演は、「股関節の病気やけがの予防と治療」特発性大腿骨頭壊死症を含めた内容です。

○クラウドファンディングサイトREADYFORでプロジェクトが始動しました。

「特発性大腿骨頭壊死症ハンドブック そこが知りたかった！患者さんのための基礎知識」を発行して全国の難病拠点病院へ届けます。 <https://readyfor.jp/projects/y-orangeion>

印刷・配送費用をまかなうう目的で、支援者を募集中です。(8月26日まで)詳しくは上記にアクセスしてください。

インターネットを使わないけれど、支援したいという方は、NPO法人おれんじの会事務局までお問い合わせください。